

Эффективность карбокситерапии в лечении целлюлита у здоровых женщин: пилотное исследование

Данная статья опубликована в следующем журнале Dove Press:
Клиническая, косметическая и экспериментальная
дерматология, 22 августа 2016
[Количество просмотров данной статьи](#)

Луана Рамальо Пианез (Luana Ramalho Pianez)¹
Фернанда Сильва Кустодио (Fernanda Silva Custodio)¹
Рената Мишеллини Гуиди (Renata Michelini Guidi)¹⁻⁴
Жауру Нунес де Фрейтас (Jauro Nunes de Freitas)⁵⁻⁷
Эстела Сант'Ана (Estela Sant'Ana)⁸⁻¹⁰

¹Центр обучения и повышения квалификации Ибрамед (Ibramed Center for Education and Advanced Training) (CEFAD), Ампару, ²Irmãdada Santa Casa de Misericórdia, Сан-Паулу ³Университет Кампинаса, Кампинас, ⁴Отдел исследований и разработок Ибрамед (Ibramed Research and Development Department), Ампару, Сан-Паулу, Бразилия; ⁵Università Tor Vergata, Рим, Италия; ⁶Centro de Medicina Pesquisa e Ensino (CEMEPE), Белу-Оризонти, ⁷Группа перспективных исследований по дерматологии (Advanced Dermatology Studies Group) (GDA), Рио-де-Жанейро, ⁸Федеральный Университет Сан-Карлоса (Federal University of São Carlos) (UFSCAR), ⁹Университет Сан-Паулу (University of São Paulo) (USP), Сан-Карлос, ¹⁰Indústria Brasileira de Equipamentos Médicos (IBRAMED), Ампару, Сан-Паулу, Бразилия

Корреспонденция: Эстела Сант'Ана
IBRAMED, Av Dr Carlos Burgos, 2800,
Jd Itatiaia, CEP 13901-080, Ампару,
Сан-Паулу, Бразилия
Тел. +55 19 3817 9633
Факс +55 19 3817 9634
Email estela@ibramed.com.br

Общие сведения: Терапия углекислым газом, известная как карбокситерапия, представляет собой подкожное вливание медицинского углекислого газа с терапевтической целью, и его использование в лечении локализованных жировых отложений показало хорошие результаты. Гиноидная липодистрофия, также известная как целлюлит, поражает 80-90% половозрелых женщин, особенно на ягодицах и бедрах. Ее этиология сложна и включает в себя многофакторные аспекты. Ее лечение и оценка требуют использования новых технологий (более эффективных и менее затратных методов). Целью было исследование эффективности карбокситерапии в лечении целлюлита в области ягодиц и задней части бедра.

Пациенты и методы: Было отобрано десять женщин (29+6,1 лет). Все они прошли восемь курсов лечения с интервалом между курсами 7 дней. Для оценки степени выраженности целлюлита использовались стандартизированные цифровые фотографии, а панорамные изображения были получены в ходе ультразвуковой диагностики. Оценка проводилась до первого курса (исходный уровень) и через 7 после последнего курса карбокситерапии.

Результаты: После лечения наблюдалось значительное уменьшение (P=0,0025) целлюлита со степени III до II. Это улучшение связано с улучшением организации волокнистых линий и избавлением от линий жировой ткани в подвергнутых лечению областях, наблюдаемым в ходе панорамной ультразвуковой диагностики.

Заключение: Карбокситерапия - это эффективный метод лечения целлюлита в области ягодиц и задней части бедер у здоровых женщин.

Ключевые слова: углекислый газ, целлюлит, локализованные жировые отложения, гиноидная липодистрофия, кожа, панорамное ультразвуковое исследование

Введение

Целлюлит представляет собой изменение, придающее коже волнистый и неровный вид, которое поражает 80-90% половозрелых женщин. Предлагалось множество методов лечения, такие как, например, сбалансированное питание, физическая активность, массаж, препараты для местного применения, радиочастотная, ультразвуковая терапия и светодиодная терапия. ¹Терапия углекислым газом (CO₂), известная как карбокситерапия, представляет собой введение CO₂ в терапевтических целях. Данная процедура произошла во Франции в 1932 году, и изначально лечение проводилось чрескожно путем приема так называемых теплых ванн с газированной водой или нанесения водонасыщенного CO₂ непосредственно на кожу пациентов. Данный метод использовался для артериопатии и лечения язв. ^{2,3}Результаты послужили стимулом к дальнейшим исследованиям, приведя к расширению списка показаний к новому методу лечения. После разработки новых технологий местное применение отошло на второй план, уступив место вливанию CO₂ непосредственно в подкожную клетчатку, гарантируя быстрые и лучшие результаты.

Последующие исследования описывали эффективность карбокситерапии в лечении локализованных отложений, демонстрировали значительное уменьшение объема живота, бедер и/или колен, а также представили историческое доказательство эффекта проникновения газа, показав его возможное жирорасщепляющее действие.^{3,4} Феррейра и др. (Ferreira et al)⁵ описали усиление реконструкции коллагена, вызванное внутривенными инъекциями CO₂. В другом исследовании Абрамо и др. (Abramo et al)⁶ показали, что после контролируемого вливания CO₂ наблюдалось расширение микрососудов кожи, сопровождаемое увеличением периферийного кровотока и повышением температуры кожи в месте инъекции (в среднем на 3,48°C). Целлюлит особенно поражает ягодицы и бедра; его этиология многофакторна и затрагивает сложные проблемы, а его лечение и оценка требуют применения новых методик.⁷⁻¹¹ Жирорасщепление, вызванное карбокситерапией, происходит благодаря повышению температуры и местного кровотока, что показали предыдущие исследования; однако еще необходимы клинические исследования с соответствующими методами анализа, которые особое внимание уделяют лечению целлюлита.²⁻⁵

Целью данного исследования было исследование эффективности контролируемого вливания CO₂ в лечении целлюлита в области ягодиц и задней части бедер.

Материалы и методы

Данное исследование началось с выборки 12 кандидатов, после чего было выбрано десять из них в возрасте 29±6,1 лет с индексом массы тела (ИМТ) 25,5±3,3 кг/м². Критериями включения были здоровые женщины в возрасте от 20 до 35 лет с ИМТ <29,9 кг/м², с регулярным менструальным циклом и целлюлитом в области ягодиц и задней части бедер степени тяжести II и III в соответствии с современной классификацией¹².

Данное исследование было одобрено Комитетом по этике в научных исследованиях: Uniao das Instituicoes de Servigo, Ensino e Pesquisa -UNISEPE (CAAE: 02242112.9.0000.5490) и все пациенты подписали формы информированного согласия. Лечение проводилось в Клинической лаборатории Центра обучения и повышения квалификации SEFAI (Ампару, Сан-Паулу, Бразилия). Добровольцы исключались в случае прохождения курсов эстетической терапии; проводили какую-либо обработку в области ягодиц и бедер в течение 6 месяцев или менее до начала данного исследования; в случае беременности или недавней беременности (<6 месяцев); при наличии проблем с сердечнососудистой системой, нарушениями метаболизма, нарушениями со стороны дыхательной системы, угнетением иммунитета, почечной и печеночной недостаточностью, а также с кожными повреждениями на месте обработки; а также при наличии

сахарного диабета. При измерении веса и роста пациентки были одеты только в нижнее белье (без обуви).

Использовался классический механический ростомер (модель 110 CH; Welmy, Сан-Паулу, Бразилия) ИМТ рассчитывался по формуле: ИМТ = вес в кг, поделенный на рост в м в квадрате (кг/м²).¹³⁻¹⁵ Процент жира в организме каждого пациента измерялся с помощью Biodynamics (Model 310E; TBW, Сан-Паулу, Бразилия).

Все добровольцы получили указания о стадиях лечения и выполняемых процедурах. Протокол лечения состоял из восьми сеансов с интервалом в 7 дней. Оценка проводилась до первого курса (исходный уровень) и через 7 после последнего курса лечения. Общее время между этапом включения и повторной оценкой после прохождения лечения составило ~2,5 месяцев. После анализа области для вливания CO₂ было выбрано десять точек (четыре в ягодичной области и шесть на задней части бедер), как показано на Рисунке 1А. Обработанные области осматривались и находились под постоянным контролем во время всех сеансов лечения. С помощью специальной ручки точки были отмечены на равном расстоянии друг от друга (12 см) в местах введения CO₂. Обеззараживание проводилось с применением спиртового хлоргексидина 0,5%. В каждую выбранную точку вводилось 80 мл газа со скоростью истечения 80 мл/мин. Игла размещалась под углом 45° (нижний угол), подкожный прокол осуществлялся на глубину ~10 мм (Рисунок 1В).

После применения газа кожа на обработанной области осматривалась. В данном исследовании использовалось оборудование ARES Carboxytherapy (IBRAMED, Industria Brasileira de Equipamentos Médicos EIRELI, ANVISA 10360310032), и медицинский CO₂ от White Martins Gases Industriais Ltda (Сан-Паулу, Бразилия). Степени поражения целлюлитом определялись путем клинического осмотра кожи пациента; в начале этапа включения и через 7 дней после предложенного лечения с помощью цифровой камеры были сделаны стандартизированные цифровые фотографии (Canon EOS Rebel T3i, Canon USA Inc., Melville, NY, USA). Все пациенты были сфотографированы в положении стоя в трех видах: сзади, справа и слева. Фокус изображения находился в межъягодичной борозде с фокусным расстоянием 1 м, мышцы фотографируемых областей были расслаблены. Через семь дней после последнего введения CO₂ были сделаны новые фотографии. Изображения были переданы независимым оценщикам вместе с критериями контроля тяжести поражения целлюлитом. Была использована общепринятая степень выраженности целлюлита. Нюрнбергер и Мюллер описывают разные степени тяжести на основании клинических проявлений от 0 (нуля) до III (трех); 0 = изменений поверхности кожи нет (визуально без изменений); I = кожа в очаге поражения гладкая, когда пациент стоит или лежит, но вид поверхности кожи меняется при сжатии кожи или сокращениях мышц

(видимые изменения при сжимании кожи или сокращении мышц); II = "апельсиновая корка" на коже видна в положении стоя без использования каких-либо манипуляций со сжиманием кожи или сокращением мышц (видно без манипуляций);

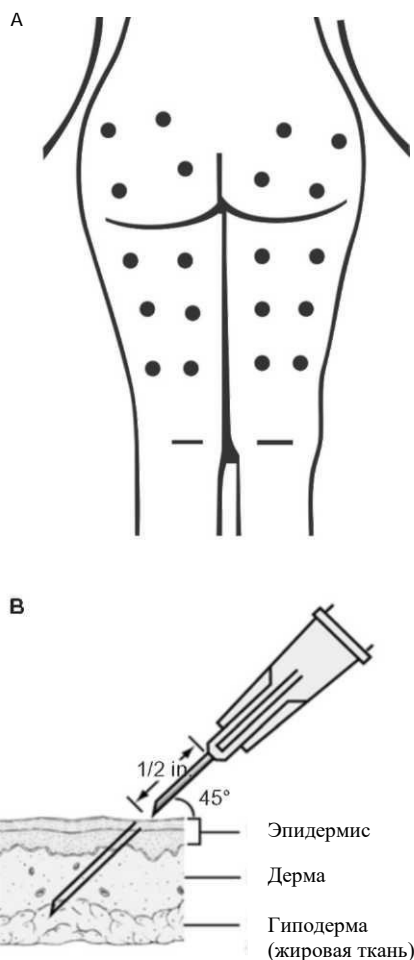


Рисунок 1 (А) Точки вливания CO₂; (В) положение и угловое смещение иглы для вливания, глубина ~10 мм (игла 30 G x 1/2 дюймов).

и III = изменения, описанные в степени II, присутствуют вместе с бугорками и узелками

Таблица 1 Среднее значение и стандартное отклонение от среднего значения нашей категории пациентов (возраст, масса тела, ИМТ и процент жира в организме) на этапе включения и после лечения (через 7 дней после последнего сеанса карбокситерапии)

Кол-во добровольцев	Возраст (лет)	Масса (кг)		ИМТ (кг/м ²)		Процент жира в организме (%)	
		Исходное значение	После лечения	Исходное значение	После лечения	Исходное значение	После лечения
10							
1	32	74,8	76,7	27,1	27,8	13,5	25,4
2	31	63,5	64,0	23,8	23,9	13,7	20,2
3	29	73,5	74,0	27,7	27,9	27,1	27,6
4	36	85,5	87,5	29,6	30,3	30,8	23,5
5	23	60,0	63,0	20,3	21,3	18,0	18,3
6	21	64,5	63,0	23,1	22,6	21,9	18,7
7	27	65,5	67,0	26,6	27,2	24,7	21,5
8	33	62,5	65,5	25,0	26,2	15,4	17,4
9	38	64,5	65,7	28,1	27,7	28,7	28,3
10	20	56,0	53,8	21,2	20,5	17,1	16,0
Среднее значение ± CO	29±5,9	67,0±8,1	68,0±9,3	25,3±2,9	25,5±3,3	21,1 ±09	21,7±4,3
P>0,05		P=0,10		P=0,20		P=0,73	

Примечания: Классификация массы по ИМТ: <18,5 (пониженная масса), 18,5-24,9 (нормальный диапазон), 25,0-29,9 (избыточный вес), 30,0-34,9 (ожирение степени I), 35,0-39,9 (ожирение степени II) и >40,0 (ожирение степени III).¹³⁻¹⁵

Аббревиатуры: ИМТ, индекс массы тела; CO, стандартное отклонение.

(видимые изменения с присутствием узелков).¹² Для минимизации тенденций обзор фотографий был частично слепым, т.е. оценщики получили их в парах без обозначения пациентов до или после лечения. Все добровольцы, участвующие в исследовании, прошли ультразвуковую диагностику, которая проводилась до и после предложенного лечения. Все добровольцы прошли ультразвуковое диагностическое обследование с помощью линейного датчика (частота 6-18 МГц) (MyLab™25 Gold; Esaote, Италия), для создания панорамных изображений использовалось ПО VPan (Esaote, Италия). Все панорамные изображения были сделаны в положении стоя. Датчик водили на низкой и постоянной скорости в дистальном/проксимальном направлении по зонам. Панорамные изображения были качественно проанализированы с учетом гиперэхогенных зон. Светлое эхо представляют собой сильноотражающие структуры (белый = дерма и фиброзные перегородки), а гипоэхогенные зоны представляют редкие эхо, отражение или промежуточная передача (серый = жировая ткань и скелетная мышца).

Для проведения статистического анализа применялся двусторонний критерий Стьюдента, при этом уровень значимости 5% (P<0,05) считался существенным.

Результаты

Добровольцам были присвоены номера от 1 до 10, оценка проводилась на этапе включения и через 7 после последнего курса лечения. В Таблице 1 даны антропометрические значения до и после введения CO₂. Антропометрические значения веса (P=0,10), ИМТ (P=0,20) и процент жира в организме (P=0,73) до и после лечения существенно не изменились.

На Рисунке 2 показано статистически значимое уменьшение ($P=0,0025$) выраженности целлюлита; изображения были переданы трем независимым оценщикам, оценка фотографий была частично слепой согласно общепринятой классификации целлюлита.

На Рисунке 3 показан сравнительный

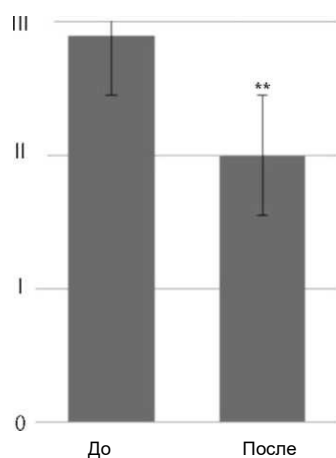


Рисунок 2 Оценка степени поражения целлюлитом в соответствии с общепринятой классификацией целлюлита, этап включения (до) и через 7 дней после последнего сеанса карбокситерапии.

Примечание: $**P=0,0025$.

фотографический диапазон выраженности целлюлита на этапе включения и через 7 дней после последнего сеанса карбокситерапии.

В ходе анализа панорамного изображения, сделанного путем ультразвуковой диагностики, выявлено уменьшение жировой ткани между кожей и

мышцами обрабатываемых зон, как показано на Рисунках 4 и 5. Качественный анализ описывает морфологическое улучшение в отношении подкожной ткани, фиброзной перегородки и выраженности целлюлита на слое дермы. Также выявлено морфологическое улучшение в отношении подкожной ткани, фиброзной перегородки и сопутствующие проявления целлюлита.

Обсуждение

Целлюлит - это многофакторное нарушение, распространенное чаще у молодых взрослых женщин и, несмотря на отсутствие осложнений, вызывающее сильную неудовлетворенность и негативное воздействие на качество жизни.¹ Патология целлюлита была описана как эстетически неприятное нарушение для большинства женщин половозрелого возраста. Это сложная проблема, включающая в себя изменения, связанную с микроциркуляцией, лимфатической системой, внеклеточным матриксом и адипоцитами. Он особенно воздействует на определенные области, такие как ягодицы и бедра.⁸ Исследования также описывают патофизиологию, связанную с гиперактивностью фибробластов, вызванную эстрогеном, который повышает синтез гликозаминогликанов, и коллагеном, который повышает внутритканевое осмотическое давление и задержку жидкости в организме.

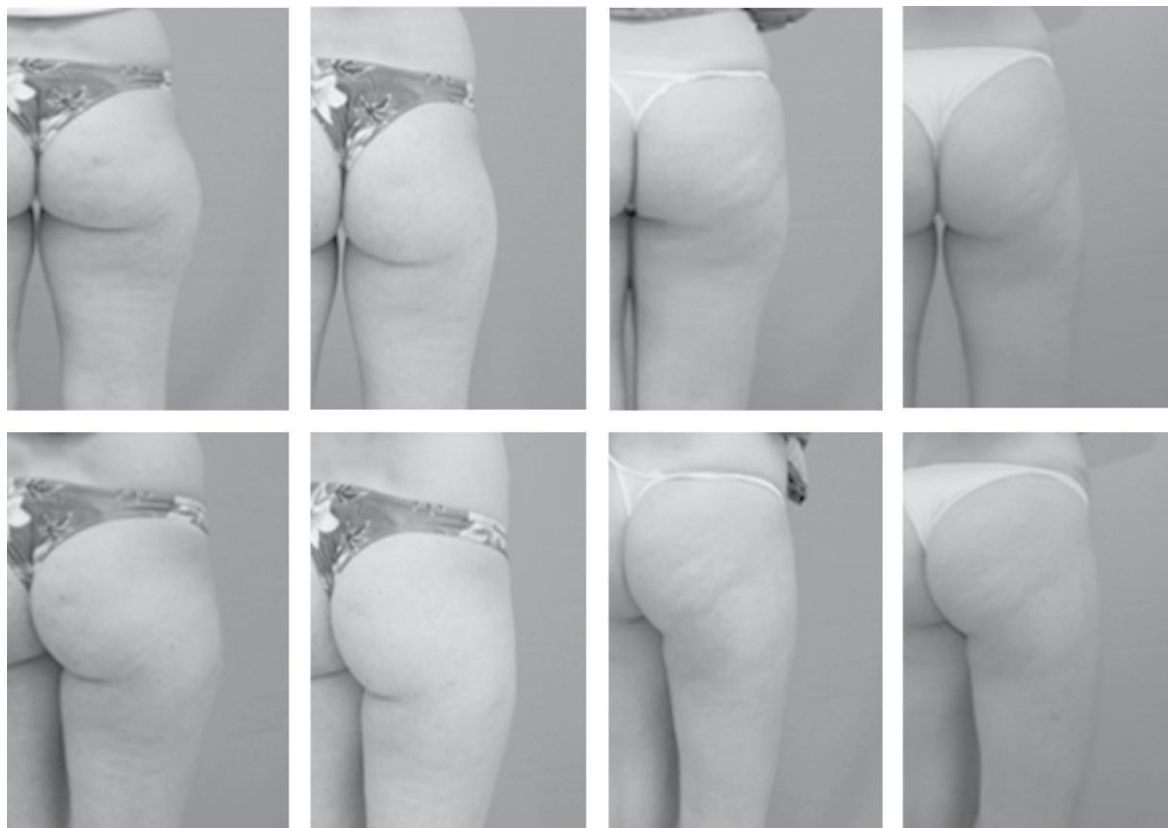


Рисунок 3 Сравнительный фотографический диапазон выраженности целлюлита. Примечания: (A, C) Вид сзади ягодичной мышцы и задней части правого бедра на этапе включения; (B, D) вид сзади правой ягодичной мышцы через 7 дней после последнего сеанса карбокситерапии; (E, G) вид сбоку на этапе включения; и (F, H) вид сзади правой ягодичной мышцы после последнего сеанса карбокситерапии.

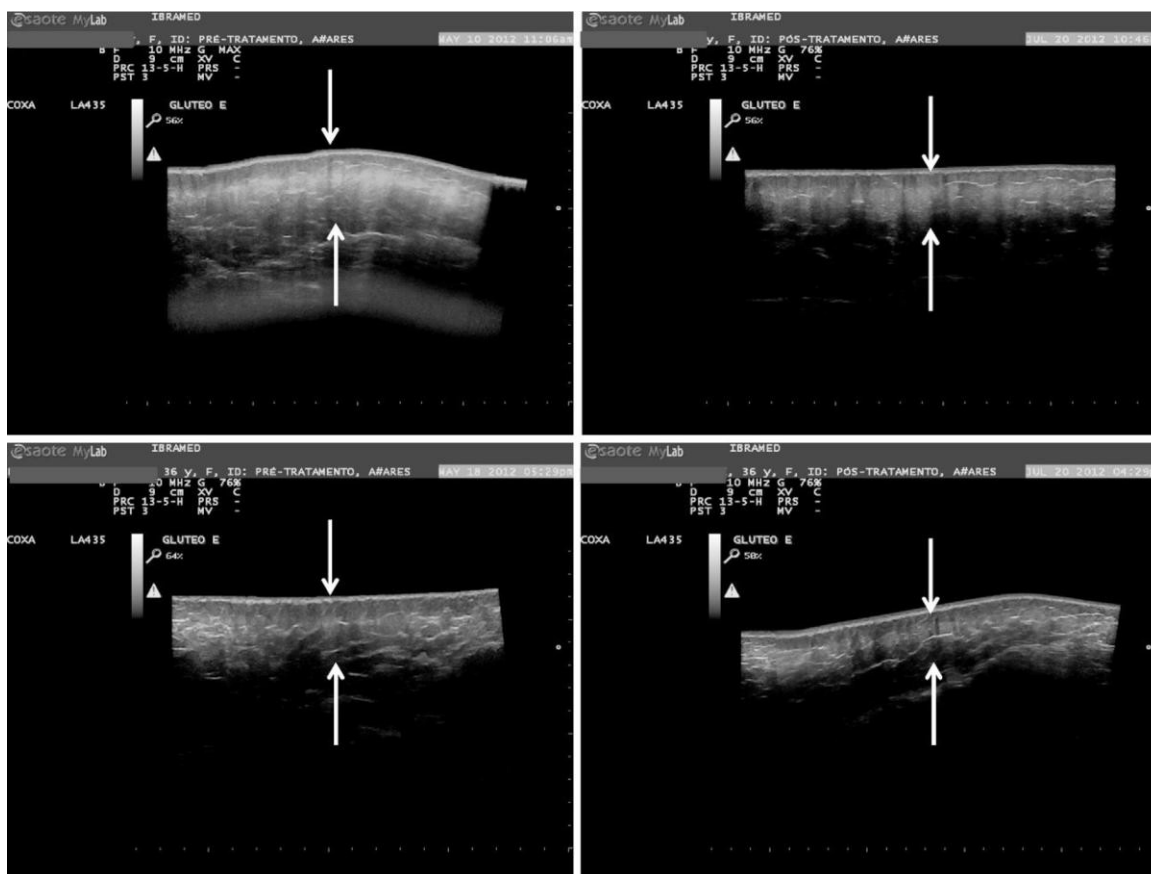


Рисунок 4 Сравнительные панорамные изображения ягодичной области.

Примечания: (А, С) До карбокситерапии; (В, D) через 7 дней после последнего сеанса. Отметим гиперэхогенные области: светлое эхо, сильноотражающие структуры (белый = дерма и фиброзные перегородки) и гипоэхогенные зоны: редкие эхо, отражение или промежуточная передача (серый = жировая ткань и скелетная мышца). Стрелки показывают сравниваемые зоны и уменьшение толщины фиброзной перегородки после лечения.

Уменьшение капиллярного осмотического давления по отношению к внутритканевым осмотическим давлением создает отек и снижение оттока жидкости с последующей гиперполимеризацией и образованием микроузелков и фибросклеротического коллагена. Симптомы включают отечное ожирение, появляющийся целлюлит или изменения рельефа кожи.^{9,16,17} Жировую ткань анатомически можно разделить на два слоя за слоем фиброзной ткани под названием "фасция Кампера".⁸ Подслизистая основа имеет фиброзную перегородку, находящуюся в собственной вертикальной структуре, соединяющей дерму, наполненную большими шаровидными адипоцитами; ниже перегородка ламинарного слоя имеет более горизонтальную ось и плоские жировые доли. Адипоциты - это специализированные клетки в отложениях жира.^{8-11,16-19} В 2004 году впервые было продемонстрировано, что подкожное вливание CO₂ как альтернативная мера, связанная с процедурой липосакции, была эффективна в лечении локализованного ожирения или неровностей кожи после хирургического вмешательства. С тех пор метод использовался все чаще для лечения разных форм липодистрофии, а также в эстетической медицине. В этой области его

основные показания - борьба с целлюлитом в локализованных жировых отложениях и в обвисшей коже.²⁰ Другие исследования показывают, что контролируемое введение медицинского CO₂ в подкожную ткань вызывает гиперкапнию и уменьшает местный показатель pH, что вызывает сильную сосудорасширяющую реакцию путем расслабления преартериальной гладкой мышцы.^{2,6,25} Гистологические показатели процесса восстановления показали разрастание новообразованных мелких кровеносных сосудов и фибробластов.²¹ Растяжение ткани во время инфузии вызывает субклиническое воспаление, что инициирует процессы восстановления и регенерации кожи, которые вызывают активацию макрофагов, фибробластов и эндотелиоцитов, стимулирующих ревазуляризацию и ремоделирование внеклеточного матрикса. Среди заболеваний, требующих применения карбокситерапии, такие как заболевание периферических артерий и капилляропатия, псориаз, варикоз и диабетические язвы. Этот метод также часто использовался для лечения косметических изменений, таких как локализованные жировые отложения, целлюлит, омоложение кожи лица, алопеция, темные круги и растяжки.^{2,4,20,22-26}

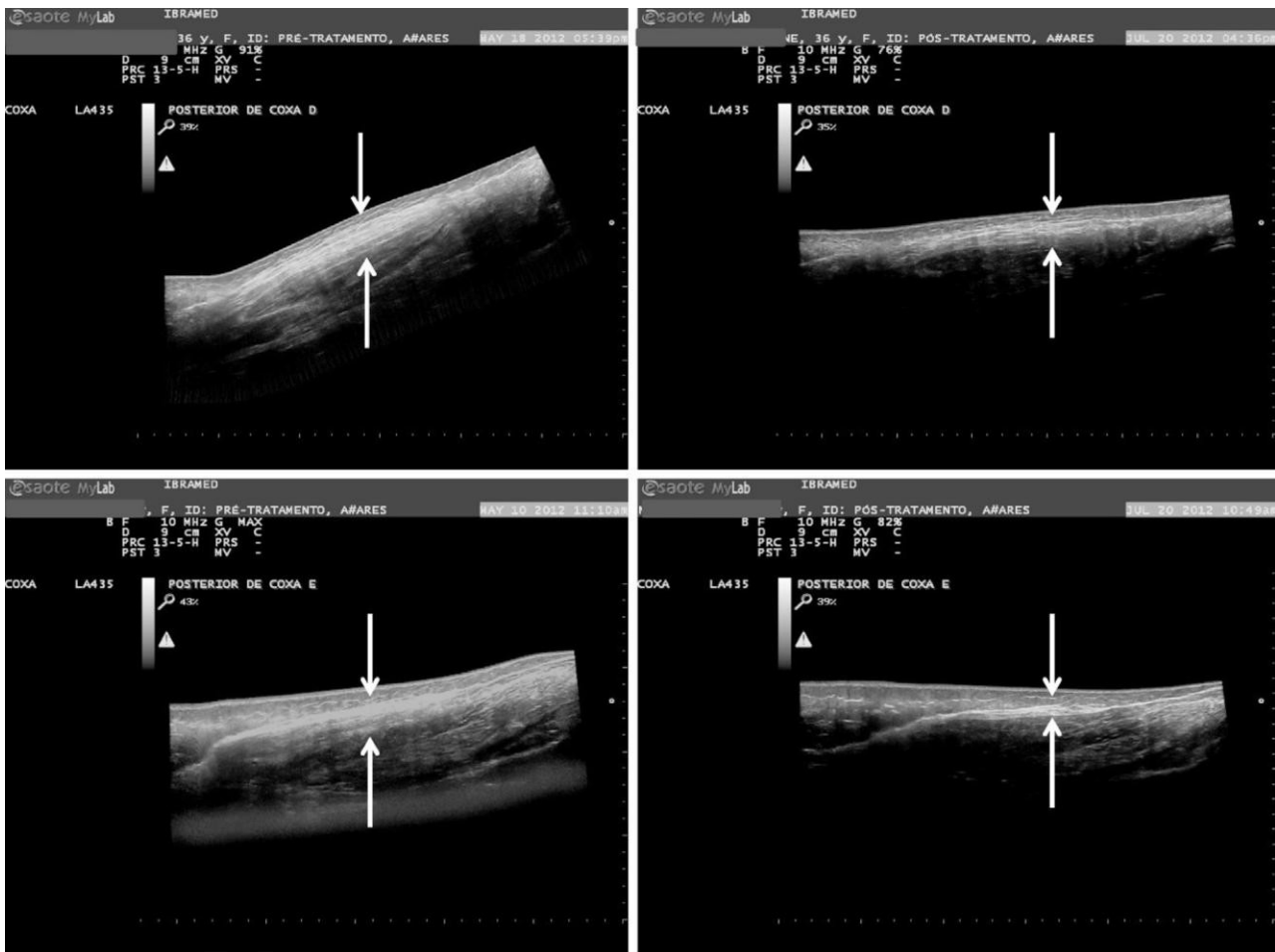


Рисунок 5 Сравнительные панорамные изображения задней части бедер.

Примечания: (A, C) До карбокситерапии; (B, D) через 7 дней после последнего сеанса. Отметим гиперэхогенные области: светлое эхо, сильноотражающие структуры (белый = дерма и фиброзные перегородки) и гипоэхогенные зоны: редкие эхо, отражение или промежуточная передача (серый = жировая ткань и скелетная мышца). Стрелки показывают сравнимые зоны и уменьшение толщины фиброзной перегородки после лечения.

В исследовании Абрамо и др.⁶ после инфузии CO₂ наблюдалось повышение температуры кожи в обрабатываемой зоне в среднем на 3,48°C. Кроме того, гистологически оценивались биопсии кожи до и после лечения и авторы наблюдали, что диаметр сосудов после лечения увеличился в 3,24 раза. Бранди и др.⁴ описывали эффективность карбокситерапии в лечении локализованных отложений благодаря значительному уменьшению объема живота, бедер и/или колен, а также представили историческое доказательство эффекта проникновения газа CO₂ в подкожную жировую ткань и его возможное жирорасщепляющее действие. Подтверждая эти доказательства, к стандартизированному исследованию привлекли 15 добровольцев, проходивших сеансы карбокситерапии на передней брюшной стенке в течение 3 недель подряд. Проводилось по два сеанса в неделю с интервалами 2-3 дня между каждым сеансом. Вливалось 250 мл CO₂ на 100 см² обрабатываемой поверхности. Биопсия кожи была взята до и после лечения и проанализирована путем проточной цитометрии, которая показала значительное уменьшение количества и изменения в морфологии адипоцитов в обрабатываемой зоне.

Целью исследования было проверить эффективность карбокситерапии в лечении целлюлита. Во время лечения значительных изменений массы тела или ИМТ не наблюдалось, как показано в Таблице 2.

Стандартизированные фотографии были проанализированы тремя независимыми оценщиками и были частично слепыми. Визуальный осмотр фотографических записей зон, подвергающихся карбокситерапии, показал статистически значимые (P=0,0025) изменения в отношении уменьшения степени выраженности, как показано на Рисунке 2. У всех добровольцев наблюдалось улучшение внешнего вида кожи после сеансов карбокситерапии, подразумевающее сниженное усилие растяжения кожи и возможное перераспределение вертикальных сил (векторов силы) в перегородке. Что касается безопасности карбокситерапии, важные исследования показывают, что использование CO₂ в контрастной ангиографии подтверждает безопасность этого газа и показало, что он не приводит к образованию тромбов. CO₂ может использоваться для внутрисосудистого болюсного вливания до 100 мл с непрерывным потоком от 20 до 30 мл/с без побочных реакций.²⁷

В данном исследовании было проведено 80 сеансов карбокситерапии, и ни один доброволец не наблюдал у себя каких-либо существенных побочных эффектов, но отмечал лишь небольшой временный дискомфорт во время лечения. У одного добровольца появилось две небольших гематомы, которые самопроизвольно рассосались, в связи с чем можно сделать вывод, что карбокситерапия безопасна. Все пациенты хорошо перенесли лечение.

Для исследования целлюлита и результатов его лечения были использованы методы неинвазивной оценки, в том числе магнитно-резонансная томография (МРТ) и ультразвуковая диагностика. С помощью микроизображений МРТ исследователи коррелируют анатомию подкожной ткани с типичными изменениями целлюлита с различной степенью выраженности;²⁸ другие исследователи также использовали МРТ для изучения целлюлита и его лечения с помощью лимфодренажа.²⁹ Однако разработка программного обеспечения, позволяющего использовать панорамные изображения, сделанные в ходе ультразвуковой диагностики, менее затратна. Дель Пино и др.¹⁹ использовали этот метод для наблюдения за результатами лечения целлюлита с помощью неразрушающей радиочастоты. В этом исследовании панорамные изображения, сделанные в ходе ультразвуковой диагностики, использовались для оценки результатов лечения целлюлита карбокситерапией. Эти изображения позволили зафиксировать большие анатомические зоны и доступ к подкожным структурам, особенно к фиброзным зонам перегородки. Все изображения были собраны и оценены. Сравнительные отличия видны на Рисунках 4 и 5. Анализ структурного проявления целлюлита позволил наблюдать значительное улучшение в организации волокнистых линий, наблюдаемых в гиперэхогенной зоне (белесые структуры фиброзной перегородки), по сравнению с изображениями, сделанными до лечения, а также отмечались гипоэхогенные зоны жировой ткани. Эти результаты подтвердили выводы, описанные Ли²⁵ в обобщении клинических результатов за 4 года (2004-2008) у 110 пациентов, использовавших карбокситерапию для лечения локализованных отложений и целлюлита; несмотря на методологические ограничения этого исследования, автор сделал вывод, что карбокситерапия - это метод, демонстрирующий эффективность в лечении локализованных отложений и целлюлита. Степени уменьшения целлюлита и возможное восстановление перегородки в этом исследовании, вероятно, возникли благодаря воздействию CO₂ на микроциркуляцию и тканевую перфузию в подкожной ткани. Исследования показали, что местное применение CO₂ может способствовать

улучшению периферического кровообращения, повышая тканевую перфузию и парциальное давление кислорода рефлекторным расширением сосудов, а также стимулировать неоангиогенез.¹² В ходе исследования после сеансов карбокситерапии наблюдалось значительное уменьшение (P=0,0025) целлюлита со степени III до II. Это улучшение связано с улучшением организации волокнистых линий и избавлением от линий жировой ткани в подвергнутых лечению областях, наблюдаемым в ходе панорамной ультразвуковой диагностики. Другим фактором, способствующим эффективности карбокситерапии в лечении целлюлита, является сокращение плотности и изменение формы адипоцитов в обрабатываемой зоне, как показано в исследовании Коста и др.²⁴, так как накопление локализованных отложений может способствовать повышению местной компрессии ткани, обеспечивая вытягивание фиброзных пучков и вклинение адипоцитов в дерму, приводя к появлению "апельсиновой корки", характерной особенности целлюлитного нарушения.

Вывод

Данное пилотное исследование показало, что карбокситерапия может использоваться для уменьшения степени выраженности целлюлита в подкожной ткани ягодиц и задней части бедер у здоровых женщин. Для более полного описания клинического потенциала карбокситерапии и ее механизма действия потребуются дальнейшие исследования с большим количеством пациентов.

Благодарность

Авторы благодарят г-жу Александру Пайоли за перевод на английский язык и грамотную техническую поддержку.

Разглашение

Рената Мишелини Гуиди и Эстела Сант'Ана - исследователи в IBRAMED Industria Brasileira de Equipamentos Médicos EIRELI. Другие авторы заявляют об отсутствии личной заинтересованности в данной работе.

Список литературы

1. Schonvvetter B, Soares JLM, Bagatin E. Longitudinal evaluation of manual lymphatic drainage for the treatment of gynoid lipodystrophy [Продолжительная оценка ручного лимфодренажа для лечения гинеоидной липодистрофии]. *An Bras Dermatol*. 2014;89(5):712-718.
2. Varlaro V, Manzo G, Mugnaini F, et al. Carboxytherapy: effects on microcirculation and its use in the treatment of severe lymphedema

- [Карбокситерапия: влияние на микроциркуляцию и ее использования в лечении тяжелой степени лимфедемы]. *Blood*. 2007;8:1-13.
3. Corassa JM, Pereira FLC, Penha MR, Corassa MP. Uso da carboxiterapia no tratamento de distúrbios vasculares : resultados preliminares [Использование карбокситерапии в лечении нарушений деятельности сердечнососудистой системы: предварительные результаты]. *Revista de Angiologia e Cirurgia Vascular*. 2006; 8. На португальском языке.
 4. Brandi C, D'Aniello C, Grimaldi L, et al. Carbon dioxide therapy in the treatment of localized adiposities: clinical study and histopathological correlations [Карбокситерапия в лечении множественных липом: Клинические и гистопатологические исследования]. *Aesthetic Plast Surg*. 2001;25(3):170-174.
 5. Ferreira JCT, Haddad A, Tavares SAN. Increase in collagen turnover induced by intradermal injection of carbon dioxide in rats [Повышение метаболизма коллагена, вызванное внутривенным введением углекислого газа у крыс]. *J Drugs Dermatol*. 2008;7(3):201-206.
 6. Abramo AC, Oliveira TT, Ledo-Silva MC, Oliveira EL. Elevação da temperatura cutânea após a infusão controlada de dióxido de carbono [Повышение температуры кожи после контролируемого введения углекислого газа]. *Rev Bras Cir Plástica*. 2009;24(3):257-261. На португальском языке.
 7. Sant'Ana EMC, Marqueti RDC, Leite VL. Revisão fibro edema geléide (celulite): fisiopatologia e tratamento com endermologia [Гиоидная липодистрофия: патофизиология и лечение эндермотерапией. Обзор]. *Fisioterapia Especialidades*. 2007;1:30-35. Португальский язык.
 8. Rawlings AV. Cellulite and its treatment [Целлюлит и его лечение]. *Int J Cosmet Sci*. 2006;28(3): 175-190.
 9. Rossi ABR, Vergnanini AL. Cellulite: a review [Целлюлит: обзор]. *J Eur Acad Dermatol Venereol*. 2000;14(4):251-262.
 10. Querleux B, Cornillon C, Jolivet O, Bittoun J. Anatomy and physiology of subcutaneous adipose tissue by in vivo magnetic resonance imaging and spectroscopy: relationships with sex and presence of cellulite [Анатомия и физиология подкожной жировой ткани путем магнитно-резонансной томографии и спектроскопии организма: отношения с физической близостью и наличие целлюлита]. *Skin Res Technol*. 2002;8(2):118-124.
 11. Rosenbaum M, Prieto V Hellmer J, et al. An exploratory investigation of the morphology and biochemistry of cellulite [Экспериментальное исследование морфологии и биохимии целлюлита]. *Plast Reconstr Surg*. 1998;101(7):1934-1939.
 12. Hexsel D, Mazzuco R. Cellulite [Целлюлит]. In: Tosti A, Hexsel, D, editors. *Update in Cosmetic Dermatology*. Mumbai: Springer-Verlag Berlin Heidelberg; 2013:21-32.
 13. Seidell JC, Flegal KM. Assessing obesity: classification and epidemiology [Оценка ожирения: классификация и эпидемиология]. *British Medical Bulletin*. 1997;53(2):238-252.
 14. Anuurad E, Shiwaku K, Nogi A, et al. The new BMI criteria for Asians by the regional office for the Western Pacific Region of WHO are suitable for screening of overweight to prevent metabolic syndrome in elder Japanese workers [Новые критерии ИМТ для жителей Азии от регионального офиса ВОЗ по Западной части Тихого океана подходят для контроля избыточного веса для предотвращения метаболического синдрома у старших японских рабочих]. *J Occup Health*. 2003;45:335-343.
 15. James PT, Leach R, Shayeghi M. The worldwide obesity epidemic [Мировая эпидемия ожирения]. *Obesity Research*. 2001;9(4):228S-233S.
 16. Terranova F, Berardesca E, Maibach H. Cellulite: nature and aetiopathogenesis [Целлюлит: природа и этиопатогенез]. *Int J Cosmet Sci*. 2006;28(3):157-167.
 17. Khan MH, Victor F, Rao B, Sadick NS. Treatment of cellulite. Part I. Pathophysiology [Лечение целлюлита. Часть I. Патофизиология]. *J Am Acad Dermatol*. 2010;62(3):361-370.
 18. De Lorenzi DRS, Basso E, Fagundes PDO, Saciloto B. Prevalencia de sobrepeso e obesidade no climaterio. *Rev Bras Ginecol e Obs*. 2005;27(8): 479-484.
 19. Del Pino ME, Rosado RH, Azuela A, et al. Effect of controlled volumetric tissue heating with radiofrequency on cellulite and the subcutaneous tissue of the buttocks and thighs [Влияние контролируемого объемного нагревания ткани радиочастотой на целлюлит и подкожную ткань ягодич и бедер]. *J Drugs Dermatol*. 2006;5(8): 714-722.
 20. Paolo F, Nefer F, Paola P, Nicolo S. Periorbital area rejuvenation using carbon dioxide therapy [Омоложение периорбитальной области с помощью карбокситерапии]. *J Cosmet Dermatol*. 2012;11(3):223-228.
 21. Maia-Figueirô TL, Odashiro AN, Menezes GP, et al. Semi-quantitative histological analysis of the effect of intense pulsed light (IPL) and carbon dioxide (CO₂) intradermic injection on fibroblast and collagen proliferation in the skin of Wistar rats [Полуколичественный гистологический анализ влияния пульсирующей световой терапии и подкожного введения углекислого газа (CO₂) на разрастание фибробластов и коллагена в коже у крыс породы Вистар]. *J Cosmet Dermatol Sci Appl*. 2012;02(03):164-173.
 22. Irie H, Tatsumi T, Takamiya M, et al. Carbon dioxide-rich water bathing enhances collateral blood flow in ischemic hindlimb via mobilization of endothelial progenitor cells and activation of NO-cGMP system [Ванны, обогащенные углекислым газом, улучшают коллатеральное кровообращение в малокровных задних конечностях путем мобилизации эндотелиальных клеток-предшественников и активации системы NO-cGMP]. *Circulation*. 2005;111(12):1523-1529.
 23. Piazzolla LP, Louzada LL, Scoralick FM, Martins ME, de Sousa JB. Preliminary experience with carbon dioxide therapy in the treatment of pressure ulcers in a bedridden elderly patient [Предварительные эксперименты с карбокситерапией в лечении пролежневых язв у лежащих больных пожилого возраста]. *J Am Geriatr Soc*. 2012;60(2):378-379.
 24. Costa CS, Otoch JP, Seelaender MCL, et al. Avaliação citométrica dos adipócitos localizados no tecido subcutâneo da parede anterior do abdome após infiltração percutânea de CO₂ [Цитометрическая оценка подкожных адипоцитов живота после чрескожного введения CO₂]. *Rev Col Bras Cir*. 2011;38(1):15-23. На португальском языке.
 25. Lee GSK. Carbon dioxide therapy in the treatment of cellulite: an audit of clinical practice [Карбокситерапия в лечении целлюлита: контроль клинической практики]. *Aesthetic Plast Surg*. 2010;34(2):239-243.
 26. Brandi C, Grimaldi L, Nisi G, et al. The role of carbon dioxide therapy in the treatment of chronic wounds [Роль карбокситерапии в лечении хронических ран]. *In Vivo*. 2010;24(2):223-226.
 27. Simão JR, Guillaumon AT. Estudo angiográfico de fistula arteriovenosa utilizando gás carbônico como meio de contraste [Ангиография артериовенозных фистул с помощью углекислого газа в качестве контрастного вещества]. *Radiol Bras*. 2004;37(6):397-403. На португальском языке.
 28. Mirrashed F, Sharp JC, Krause Y Morgan J, Tomanek B. Pilot study of dermal and subcutaneous fat structures by MRI in individuals who differ gender, BMI, and cellulite grading [Пилотное исследование кожных и подкожных жировых структур с помощью МРТ у людей разного пола, с разным ИМТ и степенью выраженности целлюлита]. *Ski Res Technol*. 2004;10(3): 161-168.
 29. Meyer PF, Martins NM, Martins FM, Monteiro RA, de Mendonça KMPP. Effects of lymphatic drainage on cellulitis assessed by magnetic resonance [Влияние лимфодренажа на целлюлит по результатам МРТ]. *Brazilian Arch Biol Technol*. 2008;51(Special issue):221-224.

Публикуйте свои работы в данном журнале

Клиническая, косметическая и экспериментальная дерматология - это международный, рецензируемый, общедоступный онлайн-журнал, специализирующийся на последних клинических и экспериментальных исследованиях всех кожных заболеваний и косметических вмешательствах. Этот журнал включен в PubMed. Система управления рукописями работает в режиме онлайн и включает в себя очень быструю и рецензируемую систему, которой легко пользоваться. Посетите <http://www.dovepress.com/testimonials.php> для ознакомления с цитатами опубликованных авторов.

Отправляйте свои работы на <https://www.dovepress.com/clinical-cosmetic-and-investigational-dermatology-journal>